

# Der Chirurg

**Zeitschrift für alle Gebiete der operativen Medizin**

Organ des Berufsverbands der Deutschen Chirurgen e.V. (BDC), der Deutschen Gesellschaft für Chirurgie (DGCh)  
und der Deutschen Gesellschaft für Viszeralchirurgie (DGVC)

**Elektronischer Sonderdruck für**

**B. Geißler**

**Ein Service von Springer Medizin**

Chirurg 2011 · 82:451–465 · DOI 10.1007/s00104-010-2050-z

© Springer-Verlag 2011

zur nichtkommerziellen Nutzung auf der  
privaten Homepage und Institutssite des Autors

**B. Geißler · M. Anthuber**

**Chirurgie der Leisten- und Schenkelhernien**

Chirurg 2011 · 82:451–465  
 DOI 10.1007/s00104-010-2050-z  
 Online publiziert: 29. April 2011  
 © Springer-Verlag 2011

**Redaktion**

M. Betzler · Essen  
 H.-J. Oestern · Celle  
 P.M. Vogt · Hannover



**Punkten Sie online auf**

**CME.springer.de**

**Teilnahmemöglichkeiten**

- kostenfrei im Rahmen des jeweiligen Zeitschriftenabonnements
- individuelle Teilnahme durch den Erwerb von CME-Tickets auf CME.springer.de

**Zertifizierung**

Diese Fortbildungseinheit ist mit 3 CME-Punkten zertifiziert von der Landesärztekammer Hessen und der Nordrheinischen Akademie für Ärztliche Fort- und Weiterbildung und damit auch für andere Ärztekammern anerkennungsfähig.

**Hinweis für Leser aus Österreich und der Schweiz**

Gemäß dem Diplom-Fortbildungs-Programm (DFP) der Österreichischen Ärztekammer werden die auf CME.springer.de erworbenen CME-Punkte hierfür 1:1 als fachspezifische Fortbildung anerkannt.

Der Chirurg ist zudem durch die Schweizerische Gesellschaft für Chirurgie mit 1 Credit pro Modul anerkannt.

**Kontakt und weitere Informationen**

Springer-Verlag GmbH  
 Fachzeitschriften Medizin / Psychologie  
 CME-Helpdesk, Tiergartenstraße 17  
 69121 Heidelberg  
 E-Mail: [cme@springer.com](mailto:cme@springer.com)  
[CME.springer.de](http://CME.springer.de)

**B. Geißler · M. Anthuber**

Klinik für Allgemein-, Viszeral- und Transplantationschirurgie, Klinikum Augsburg

# Chirurgie der Leisten- und Schenkelhernien

**Zusammenfassung**

Mit ca. 200.000 Neuerkrankungen in Deutschland pro Jahr hat die Versorgung von Leistenhernien eine hohe sozioökonomische Bedeutung. Für Klassifikation und Behandlung der Leistenhernien wurden 2009 von der European Hernia Society Empfehlungen herausgegeben. Primäres Ziel der operativen Versorgung ist die Rekonstruktion der Leistenkanalhinterwand. Hier konkurrieren anteriore und posteriore Operationsverfahren, welche in Naht- oder Netztechnik ausgeführt werden können. Aufgrund niedriger Rezidiv- und Komplikationsraten werden bereits bei primären Hernien meist leichtgewichtige, grobmaschige Kunststoffnetze implantiert. Laparoskopische Verfahren werden aufgrund niedriger Schmerzen und Arbeitsunfähigkeitsdauer zunehmend angewandt, sind jedoch mit einem spezifischen Eingriffsrisiko verbunden.

**Schlüsselwörter**

Leistenhernie · Schenkelhernie · Laparoskopie · Chirurgische Netze · Rezidiv

## Inguinal and femoral hernia repair

**Abstract**

With an incidence of 200,000 new cases per year in Germany, inguinal hernia has a significant socioeconomic impact. The 2009 guidelines from the European Hernia Society established treatment recommendations. Hernia repair is based on reinforcing the posterior wall of the inguinal canal by suture or mesh repair by an anterior or posterior approach. Lightweight mesh reduces recurrence rates and is the treatment of choice even in primary hernias. Laparoscopic hernia repair is associated with specific risks but is superior in postoperative pain and earlier return to work.

**Keywords**

Inguinal hernia · Femoral hernia · Laparoscopy · Surgical meshes · Recurrence

**Die Versorgung von Leistenhernien hat in Deutschland mit ca. 200.000 jährlich neu auftretenden Fällen eine hohe sozioökonomische Bedeutung. Vorliegender Beitrag beschreibt neben Ätiologie und Pathogenese der Leisten- und Schenkelhernien vor allem ihre Klassifikation, Klinik, Diagnose und Therapie. Die Indikationen zum operativ-offenen und endoskopischen Vorgehen werden besprochen und die Vor- und Nachteile beider Methoden diskutiert.**

## Epidemiologie

Pro Jahr treten in Deutschland ca. 200.000 Hernien neu auf, davon 80% Leisten- und 10% Schenkelhernien [19]. Hernienoperationen machen 10–15% der viszeralchirurgischen Eingriffe aus und sind damit auch ein wichtiger Kostenfaktor im Gesundheitssystem [35].

Die Lebenswahrscheinlichkeit, an einem ▶ **Leistenbruch** operiert zu werden, beträgt 27% für Männer und 3% für Frauen [32]. Die Häufigkeit von Hernien ist geschlechtsabhängig: Leistenhernien treten bevorzugt bei Männern (m:w=8:1), ▶ **Schenkelhernien** vor allem bei Frauen (m:w=1:4) auf [35]. Bei der Manifestation gibt es 3 Altersgipfel: <5. Lebensjahr, 20. bis 30. Lebensjahr und 50. bis 70. Lebensjahr [35]. Kindliche Leistenhernien betreffen zu 90% Jungen, vor allem Frühgeborene haben eine Hernieninzidenz von bis zu 30% [19]. Die Häufigkeit von Rezidiven ist schwierig zu ermitteln, lässt sich jedoch nach Qualitätssicherungsstudien bezogen auf alle durchgeführten Leistenhernieneingriffe mit etwa 13% beziffern [19]. Diese hohen Rezidivraten unterstreichen die große sozioökonomische Bedeutung einer qualitätsgesicherten Leistenhernienchirurgie.

## Anatomie

Bedingt durch den Deszensus des Hodens während der Fetalzeit verlagern sich alle Schichten der vorderen Bauchwand bis in die Hoden, wodurch sich der Aufbau des Funiculus spermaticus erklärt. So werden M. transversus abdominis und M. obliquus internus abdominis zum M. cremaster, während sich Fascia transversalis, M. obliquus internus abdominis und M. obliquus externus abdominis zu Fascia spermatica interna, media und externa entwickeln [19, 35].

Der 5 cm lange ▶ **Leistenkanal** ist ein Locus minoris resistentiae der vorderen Bauchwand. Er beginnt am Anulus inguinalis profundus lateral der Plica umbilicalis lateralis und verläuft schräg mit einem Winkel von etwa 15° von hinten-oben-lateral nach vorne-unten-medial zum Anulus inguinalis superficialis. Beim Mann enthält der Leistenkanal den Funiculus spermaticus, bei der Frau das Ligamentum teres uteri (syn. Ligamentum rotundum) [19].

Die Begrenzungen des Leistenkanals sind:

- ventral: Aponeurose des M. obliquus externus,
- dorsal: Fascia transversalis und Peritoneum,
- kranial: Unterrand des M. obliquus internus und transversus,
- kaudal: Ligamentum inguinale.

Die gesamte Innenfläche der vorderen Rumpfwand ist von der Fascia transversalis bedeckt, die als wesentliches Bauelement der vorderen Bauchwand fungiert. Die Fascia transversalis wird unterschiedlich beschrieben als Aponeurose, Membran, verstärkte Fettschicht oder Grenzlamelle des Peritoneums [39]. Während sie im Oberbauch sehr dünn ist, hat sie in der Inguinalregion die stärkste Ausprägung.

Die anatomischen Bezeichnungen der ▶ **Ligamente** am Tuberculum pubicum sind teils irreführend und akademisch. Mehr oder weniger synonym werden im Bereich der Schenkelforte die Begriffe Ligamentum lacunare, Ligamentum reflexum, Ligamentum pectineale und Ligamentum Cooperi verwendet.

Das Hesselbach-Dreieck liegt im Gebiet der Fossa inguinalis medialis und wird medial vom M. rectus abdominis, lateral und kranial von den epigastrischen Gefäßen und kaudal vom Ligamentum inguinale begrenzt (■ **Abb. 1**). Als muskelfreies Dreieck ist es eine Schwachstelle der Bauchwand und die innere Bruchpforte für direkte Hernien. Aufgrund der flacheren Beckenkonfiguration sind Frauen nur selten von direkten Leistenhernien betroffen.

10–15% der viszeralchirurgischen Eingriffe sind Hernienoperationen

### ▶ Leistenbruch

### ▶ Schenkelhernie

Die Rezidivrate beträgt etwa 13%

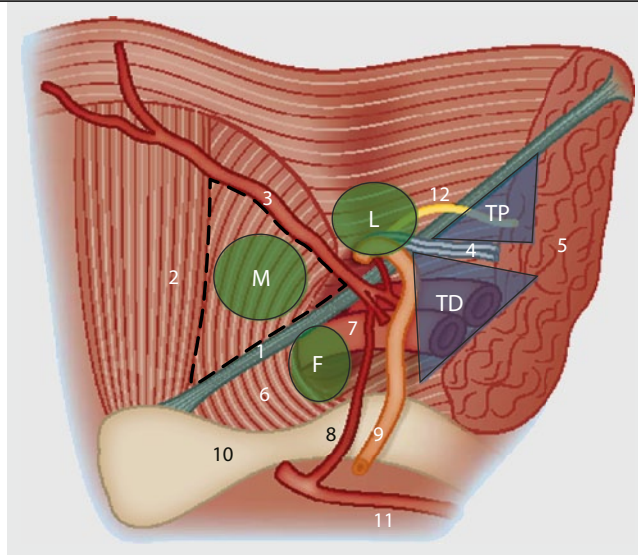
### ▶ Leistenkanal

Die gesamte Innenfläche der vorderen Rumpfwand ist von der Fascia transversalis bedeckt

### ▶ Ligamente

Das muskelfreie Hesselbach-Dreieck ist eine Schwachstelle der Bauchwand

**Abb. 1** ▶ Leistenregion von innen (TAPP-Ansicht). *TD* Triangle of Doom, *TP* Triangle of Pain, *L* laterale, *M* mediale, *F* femorale Bruchpforte; 1 Leistenband, 2 *M. rectus abdominis*, 3 epigastrische Gefäße, 4 Testikulargefäße, 5 *M. iliopsoas*, 6 *Lig. lacunare*, 7 *V. iliaca externa*, 8 *Corona mortis*, 9 *Ductus deferens*, 10 *Os pubis*, 11 *A. obturatoria*, 12 *R. genitalis* des *N. genitofemoralis*; Hesselbach-Dreieck (gestrichelt) zwischen 1, 2 und 3



Besonderes Augenmerk muss auf die bei 20% der Patienten existierende Anastomose zwischen *A. obturatoria* (aus der *A. iliaca interna*) und *A. epigastrica inferior* gerichtet werden (▶ **Corona mortis**; ■ **Abb. 1**; [19]). Hier kann es zu schwer stillbaren Blutungen kommen.

Die nervale Versorgung der Leistenregion erfolgt durch die Nervi ilioinguinalis, iliohypogastricus und den Ramus genitalis des *N. genitofemoralis* (■ **Abb. 1**). Diese sollten sowohl bei offenen als auch bei laparoskopischen Eingriffen geschont werden, da Verletzungen zu chronischen Schmerzen führen können.

Für die laparoskopischen Verfahren sind zudem die ▶ **Innenansicht der Bauchdecke** und das Erkennen typischer anatomischer Landmarken für ein sachgerechtes operatives Vorgehen relevant. Neben dem immer gut sichtbaren inneren Leistenring erlauben die *Plicae* eine gute Orientierung [19, 35]:

- *Plica umbilicalis mediana*: obliterierter Urachus,
- *Plica umbilicalis medialis*: obliterierte *Aa. umbilicales*,
- *Plica umbilicalis lateralis*: *Vasa epigastricae*.

Für den Laparoskopiker bewährt hat sich die Einteilung in das sog. ▶ **„triangle of doom“** (Schicksalsdreieck wegen der dort verlaufenden großen Gefäße; zwischen *Ductus deferens* und Testikulargefäßen) und lateral davon das ▶ **„triangle of pain“** (genannt Schmerzdreieck wegen darin befindlichen Nerven; zwischen Testikulargefäßen und *Tractus ileopubicus*; ■ **Abb. 1**). In diesem Bereich sollte zur Vermeidung von Komplikationen auf den Einsatz von Tackern zur Netzfixierung unbedingt verzichtet werden [35].

## Ätiologie und Pathogenese

Während direkte Leistenhernien immer erworben sind, können indirekte Leistenhernien erworben oder angeboren sein. Letztere entstehen bei unvollständiger Obliteration des *Processus vaginalis peritonei* nach dem *Descensus testis* und manifestieren sich im Kindesalter. Begünstigt durch prädisponierende Faktoren (■ **Tab. 1**) erweitert sich bei erworbenen, indirekten Leistenhernien der *Anulus inguinalis profundus* erst sekundär durch einen gestörten Verschlussmechanismus. Da dieser aus dem Zusammenspiel der *Mm. transversus abdominis* und *obliquus internus abdominis* besteht, haben gut trainierte Bauchdecken einen hernienprotektiven Effekt.

Ob eine Schwangerschaft die Hernienentstehung begünstigt, wird kontrovers diskutiert. Einerseits wird das Bindegewebe durch die Schwangerschaft aufgelockert, andererseits deckt der gefüllte Uterus die Bruchpforten der Leistenregion ab. Vorstellbar ist jedoch, dass es im Zusammenhang mit den ▶ **schwangerschaftsbedingten Hormonveränderungen** zu einer unvollständigen Bindegewebsrekonstitution kommt und dadurch die Entstehung von Hernien begünstigt wird.

Traumata und akute körperliche Überlastungen spielen zwar in der Genese der Leistenhernie eine untergeordnete Rolle, werden jedoch gelegentlich von Patienten als Auslöser herangezogen. Bei der

### ▶ Corona mortis

### ▶ Innenansicht der Bauchdecke

### ▶ „Triangle of doom“

### ▶ „Triangle of pain“

Angeborene Leistenhernien entstehen bei unvollständiger Obliteration des *Processus vaginalis peritonei*

### ▶ Schwangerschaftsbedingte Hormonveränderungen

► **Angeborene Bindegewebschwäche**

Brüche der Leistenregion werden durch die Lokalisation der Bruchpforte differenziert

► **Gleitbruch**

Das Klassifikationssystem der EHS ist für offene und laparoskopische Verfahren geeignet

Die symptomatische Hernie zeichnet sich durch eine Schwellung mit stechendem Schmerz im Bereich der Bruchpforte aus

► **Inkarzeration**

Begutachtung ist ein Leistenbruch als Folge einer ► **angeborenen Bindegewebschwäche** zu werten und ein Unfallzusammenhang im Sinne eines akuten Ereignisses in der Regel abzulehnen [18].

**Definition und Klassifikation**

Brüche der Leistenregion werden durch die Lokalisation der Bruchpforte differenziert und treten in folgenden Formen auf ([35], ► **Abb. 1**):

- **indirekte (laterale) Leistenhernie** (70%): Bruchpforte oberhalb des Leistenbandes und lateral der epigastrischen Gefäße,
- **direkte (mediale) Leistenhernie** (15%): Bruchpforte oberhalb des Leistenbandes und medial der epigastrischen Gefäße,
- **kombinierte Leistenhernie** (5%): gleichzeitige direkte und indirekte Hernie,
- **Schenkelhernie** (10%): Bruchpforte unterhalb des Leistenbandes in der Lacuna vasorum (medial der V. femoralis).

Beidseitige Hernien sind zu 80% direkte Hernien.

Eine spezielle Bruchform stellt der ► **Gleitbruch** dar, bei dem der Bruchinhalt (z. B. Colon ascendens oder Sigma) einen Teil des Bruchssackes bildet.

In den vergangenen Jahren wurde eine Reihe von Klassifikationssystemen beschrieben, mit dem Ziel einer Vergleichbarkeit in Studien und einer auf Art und Größe des Bruches maßgeschneiderten Therapie. In Anlehnung an die Aachener Klassifikation von Schumpelick [40] wurde von der European Hernia Society (EHS) ein einfaches und praktikables Klassifikationssystem vorgestellt, das für offene und laparoskopische Verfahren geeignet ist (► **Tab. 2**, [28]). Die Einteilung erfolgt nach Lokalisation („L“ lateral, „M“ medial, „F“ femoral, „ML“ kombiniert) und Größe (<1,5 cm, 1,5–3cm, >3 cm) der Bruchpforte. Als Referenzgröße für 1,5 cm werden Zeigefingerkuppe und die Branchenlänge der Endoskopieschere empfohlen [28].

**Klinik**

Während viele Patienten mit Leistenhernien vollkommen asymptomatisch sind, zeichnet sich eine symptomatische Hernie durch eine erkennbare, meist intermittierend auftretende Schwellung mit stechendem Schmerz im Bereich der Bruchpforte und ziehender Ausstrahlung in Richtung Skrotum und ggf. auch Oberschenkel aus.

Je nach Größe des Bruches unterscheidet man folgende klinische Stadien:

- **weiche Leiste**: erweiterter innerer Leistenring, keine Vorwölbung tast- und sichtbar, jedoch schlaffe Hinterwand des Leistenkanals,
- **Hernia incipiens** (beginnende Hernie): Vorwölbung am inneren Leistenring tastbar,
- **Hernia completa** (manifeste Hernie): Bruchsack im Leistenkanal tastbar und sichtbar,
- **Hernia labialis/scrotalis** (5%): Bruchsack reicht bis in die Labien/das Skrotum.

Während der Bruchinhalt bei reponiblen Hernien nach intraabdominell zurückgedrängt werden kann, ist dies bei irreponiblen Hernien nicht möglich. Davon zu unterscheiden ist die ► **Inkarzeration**, bei der es zu einer schmerzhaften Einklemmung von Darm in der Bruchpforte mit gestörter Blutzirkulation und Ileussymptomatik kommt. Indirekte Hernien inkarzerieren dabei 10-mal häufiger als direkte Hernien [42].

**Tab. 1** Prädisponierende Faktoren für die Entwicklung von Leistenhernien [42]

|  |
|--|
| – Chronisch obstruktive Lungenkrankheit (COPD)                   |
| – Rauchen  |
| – Aszites  |
| – Störungen des Kollagenstoffwechsels                            |
| – Abdominelles Aortenaneurysma [24]                              |
| – Schwere körperliche Arbeit über einen längeren Zeitraum        |
| – Positive Familienanamnese                                      |
| – Intraabdominelle Tumoren                                       |
| – Peritonealdialyse  |
| – Tiefer Unterbauchschnitt (z. B. Appendektomie, Prostataktomie) |

**Tab. 2** Hernienklassifikationssystem der European Hernia Society

|   | Primär |   | Rezidiv |   | X |
|---|--------|---|---------|---|---|
|   | 0      | 1 | 2       | 3 |   |
| L |        |   |         |   |   |
| M |        |   |         |   |   |
| F |        |   |         |   |   |

0 keine Hernie, 1 <1,5 cm (1 Finger), 2 <3 cm (2 Finger), 3 >3 cm (>2 Finger), X nicht untersucht, L laterale/indirekte Hernie, M mediale/direkte Hernie, F Femoralhernie.

**Tab. 3** Differenzialdiagnose Schwellung und Schmerz in der Leistenregion [42]

| Schwellung  | Schmerz                         |
|---|---------------------------------|
| – Leistenhernie   | – Tendinopathie der Adduktoren  |
| – Femoralhernie   | – Osteitis Os pubis             |
| – Lymphknotenschwellungen   | – Hüftgelenksarthrose           |
| – Aneurysma   | – Bursitis ileopectinea         |
| – Weichteiltumor, Lipom   | – Ausstrahlende Rückenschmerzen |
| – Varikosis der V. saphena  | – Endometriose                  |
| – Hydrozele und Varikozele  |                                 |
| – Malignome (z. B. Sarkome, Lymphknotenmetastasen)                                |                                 |
| – Abszess (z. B. Senkungsabszesse bei M. Crohn oder bei urogenitalen Affektionen) |                                 |
| – Endometriose  |                                 |

**Tab. 4** Reparatursverfahren bei Leisten- und Schenkelhernien

|   |  |
|---|--|
| <b>Anteriore Nahtverfahren</b>                          | Bassini<br>Shouldice<br>Zimmermann<br>Lotheissen/McVay                                       |
| <b>Anteriore Netzverfahren</b>                          | Lichtenstein<br>Plug-Repair nach Rutkow<br>TIPP  |
| <b>Posteriore Nahtverfahren</b>                         | Keine  |
| <b>Posteriore Netzverfahren</b>                         | – <i>Offen</i> : Stoppa, Wantz,<br>Nyhus, Ugahary<br>– <i>Endoskopisch</i> : TAPP, TEP, IPOM |
| <b>Kombination anteriore + posteriore Netzverfahren</b> | UHS  |

IPOM intraperitoneales Onlay-Mesh, TAPP transabdominelle präperitoneale Patchplastik, TEP total-extraperitoneale Patchplastik, TIPP transinguinale präperitoneale Netzplastik, UHS Ultrapro Hernia System.

## Diagnose und Differenzialdiagnose

Die Diagnose einer Leistenhernie wird zu 90% durch die klinische Untersuchung am stehenden und liegenden Patienten gestellt [42]. Da Leistenhernien in bis zu 15% der Fälle beidseitig auftreten, müssen grundsätzlich beide Seiten untersucht werden. Bei der Untersuchung erfolgt eine Überprüfung auf Konsistenz, Reponibilität sowie die Beziehung zu Leistenband, Schambeinast und Skrotum. Am stehenden Patienten wird der Zeigefinger (für Kinder kleiner Finger) auf der Hernienseite in den äußeren Leistenring eingeführt und so die Hinterwand des Leistenkanals und der innere Leistenring ausgetastet. Die klinische Unterscheidung in direkte und indirekte Leistenhernien ist oft schwierig und letztlich für das weitere therapeutische Vorgehen irrelevant [42]. Während der Untersuchung sollte der Patient zur ► **Bauchpresse** oder zum Husten aufgefordert werden.

Schenkelhernien sind insbesondere bei adipösen Patienten klinisch schwierig zu erkennen. Hier kann die Sonographie ebenso wie bei kleinen Hernien die Diagnose

Die Diagnose einer Leistenhernie wird zu 90% durch die klinische Untersuchung am stehenden und liegenden Patienten gestellt

### ► Bauchpresse

### ► Apparative Diagnostik

Grundsätzlich stellt jede diagnostizierte Hernie eine Operationsindikation dar

### ► Konservative Versorgung

mit einer Sensitivität von über 80% sichern. Eine umfangreiche ► **apparative Diagnostik** wie z. B. MRT ist nur bei unklaren Schmerzen oder Schwellungen der Leistenregion indiziert (■ **Tab. 3**, [42, 47]).

## Operative Therapie

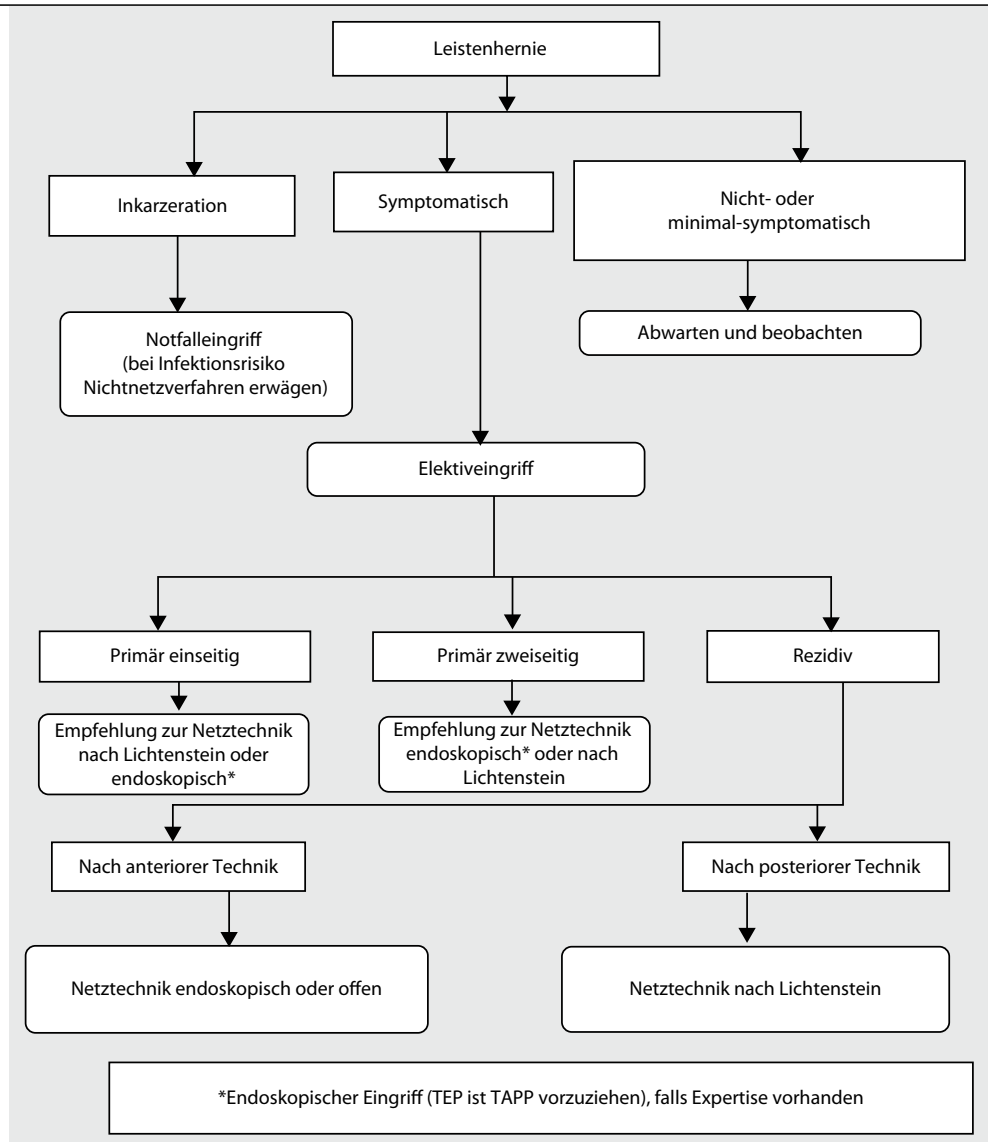
### Indikation zur Operation

Grundsätzlich stellt jede diagnostizierte Hernie eine Operationsindikation dar. Gründe sind die Verbesserung der Lebensqualität und die Vermeidung einer Inkarzeration. Das kumulative Inkarzerationsrisiko einer Leistenhernie im natürlichen Verlauf beträgt durchschnittlich 2% pro Jahr [21]. Das Letalitätsrisiko der elektiven Operation ist mit <0,5% deutlich geringer als das der Inkarzeration (>5%; [30]).

Bei hoher Komorbidität und Leistenhernie mit geringer Inkarzerationsgefahr besteht nur eine relative Operationsindikation. Hier ist unter strenger Beachtung der Lebensumstände des einzelnen Patienten die ► **konservative Versorgung** mit einem Bruchband zu erwägen [35, 42].

### Verfahrenswahl

Es gibt kontroverse Diskussionen darüber, welches Operationsverfahren idealerweise allen Situationen gerecht wird. In Bezug auf die Fascia transversalis unterscheidet man anteriore und posteriore Verfahren, welche in Naht- oder Netztechnik ausgeführt werden können (■ **Tab. 4**). Während der



**Abb. 2** ▲ Leitlinien der European Hernia Society zur Therapie der Leistenhernien [42]. TAPP transabdominelle präperitoneale Patchplastik, TEP total-extraperitoneale Patchplastik

anteriore Zugangsweg nur konventionell möglich ist, stehen für den posterioren Zugangsweg konventionelle und endoskopische Methoden zur Verfügung. Bei Kindern kommen nur konventionelle Operationsverfahren in Betracht.

Zur Therapie von Leistenhernien bei Erwachsenen hat die EHS 2009 Leitlinien herausgegeben ([www.herniaweb.org](http://www.herniaweb.org); ■ **Abb. 2**; [42]).

### Vorbereitung zur Operation

Laut EHS sollte bei ASA (American Society of Anesthesiologists)-I- und -II-Patienten ein ambulanter Eingriff durchgeführt werden [42]. Bei Patienten, die sich aus chirurgischer, anesthesiologischer und sozialmedizinischer Sicht eignen, ist eine ► **tageschirurgische Versorgung** von Leistenhernien sicher und kosteneffektiv ([42, 48]; ■ **Tab. 5**).

Die Operation wird in ► **Rückenlagerung** durchgeführt. Für endoskopische Eingriffe werden die Patienten in eine leichte Trendelenburg-Position mit angelagerten Armen gebracht. Der Operateur steht dabei auf der kontralateralen Seite der Hernie, sodass bei der Versorgung beidseitiger Brüche die Seite gewechselt wird. Der Kameraassistent befindet sich auf der Hernienseite bzw. am Kopfende des Patienten, der Videoturm steht am Fußende.

► **Tageschirurgische Versorgung**

► **Rückenlagerung**

**Tab. 5** Kontraindikationen für eine ambulante Operation (im Klinikum Augsburg)

|                          |   |
|--------------------------|---|
| <b>Chirurgisch</b>       | – Notfallindikation   |
|                          | – Rezidiveingriff   |
|                          | – Blutgerinnungsstörung   |
|                          | – Infektion im Operationsgebiet                                     |
| <b>Anästhesiologisch</b> | – Schwere Allgemeinerkrankung (ASA IV)                              |
|                          | – Erhöhtes perioperatives Risiko                                    |
|                          | – Postoperative Überwachungspflicht >12 h                           |
|                          | – Maligne Hyperthermie in Eigen- und/oder Familienanamnese          |
| <b>Sozialmedizinisch</b> | – Mangelnde Compliance  |
|                          | – Mangelnde häusliche Versorgung                                    |
|                          | – Verständigungsschwierigkeiten                                     |
|                          | – Nichterreichbarkeit einer 24-h-Notfallstelle innerhalb von 20 min |

ASA American Society of Anesthesiologists.

Im eigenen Vorgehen hat es sich zur ► **Verhinderung von Seitenverwechslungen** bewährt, präoperativ den wachen und kooperativen Patienten nach der betroffenen Seite zu befragen, die Hernienseite mit einem Kreuz zu kennzeichnen und vor Hautschnitt prinzipiell ein „team-time-out“ durchzuführen. Eine prophylaktische Antibiose wird weder bei offenem noch endoskopischem Bruchlückenverschluss empfohlen [42]. Metaanalysen zeigten, dass zur Vermeidung einer oberflächlichen Infektion 68 Patienten [36, 37] und zur Vermeidung einer tiefen Infektion sogar 352 Patienten antibiotisch behandelt werden müssten [42].

Für die Anästhesie stehen die Formen Allgemein-, Lokal- und Regionalanästhesie zur Verfügung.

Bei Kindern und bei laparoskopischen Reparationstechniken ist die ► **Allgemeinnarkose** obligat. Die Kombination mit einer lokalen Wundinfiltration am Operationsende reduziert signifikant postoperative Schmerzen [12, 42]. Für alle offenen, einseitigen Verfahren wird die Lokalanästhesie als Methode der 1. Wahl angesehen [42]. Da diese unabhängig von Begleiterkrankungen einsetzbar ist, profitieren insbesondere ASA-III/IV-Patienten. Vorteil ist, dass diese bereits intraoperativ zur Bauchpresse aufgefordert werden können, wodurch Bruchverhältnisse und Bruchlückenverschluss exakt beurteilbar sind. Des Weiteren kann der Patient postoperativ sofort mobilisiert werden. Als Substanzen kommen langwirksame Lokalanästhetika infrage (z. B. 50 ml 0,5% Bupivacain plus 50 ml 1% Lidocain) [35]. Zur Vermeidung des brennenden Injektionsschmerzes kann der pH-Wert durch Zugabe von 10 ml einer 8,4%igen Natrium-Bicarbonat-Lösung neutralisiert werden. Die Technik der Lokalanästhesie besteht in einer ► **Blockade der Nn. ilioinguinalis und iliohypogastricus** durch fächerförmige subkutane Infiltration von der Spina iliaca anterior superior in Richtung auf das Tuberculum pubicum. Nach dem Hautschnitt werden dann die tieferen Schichten, das Tuberculum pubicum und die Bruchsackbasis infiltriert [4]. Zahlreiche Studien belegen die Vorteile der Lokalanästhesie wie geringen Wundschmerz und rasche Erholung [42].

Die ► **Regionalanästhesie** hat demgegenüber keine wesentlichen Vorteile und erhöht vor allem bei Gebrauch langwirksamer Substanzen das Risiko eines Harnverhaltes [31, 42].

## Operationstechnik

Die Operation der Leistenhernien gliedert sich in 2 Phasen:

- Präparationsphase (*Herniotomie*): Präparation und Versorgung von Bruchsack und -inhalt,
- Reparationsphase (*Hernioplastik*): Reparatur der Bruchpforte und Verstärkung der Leistenkanalhinterwand.

### Herniotomie anteriorer Zugang

Der Hautschnitt erfolgt schräg inguinal im Verlauf der Bauchfalten bzw. Hautlinien. Die subkutan verlaufenden Vasa epigastrica superficialia werden ligiert. Anschließend wird die Externusaponeurose vom Oberrand des äußeren Leistenringes nach lateral gespalten (Cave: ► **Verletzung des N. ilioinguinalis**) und das Leistenband dargestellt. Nach Anschlingen des Samenstranges wird der M. cremaster reseziert. Ein präperitoneales Lipom wird abgetragen, da es als Wegbereiter Rezidive auslösen kann. Hierbei müssen Ductus deferens, Ramus genitalis des N. genitofemoralis sowie begleitende Gefäße geschont werden. Der Bruchsack wird dargestellt, abpräpariert und nach Eröffnen und Reposition von Netz und Darmanteilen – bei Inkarzeration ggf. mit Darmresektion – mittels Tabaksbeutelnaht versorgt. Von einer histologischen Untersuchung des Bruchsackes ist kein Informationsgewinn zu erwarten. Kleine direkte Hernien werden ohne Eröffnung des Bruchsackes reponiert. Im

### ► Verhinderung von Seitenverwechslungen

Eine prophylaktische Antibiose wird nicht empfohlen

### ► Allgemeinnarkose

Für alle offenen, einseitigen Verfahren wird die Lokalanästhesie als Methode der 1. Wahl angesehen

### ► Blockade der Nn. ilioinguinalis und iliohypogastricus

### ► Regionalanästhesie

### ► Verletzung des N. ilioinguinalis

Präperitoneale Lipome müssen abgetragen werden, da sie Rezidive auslösen können



## ► Skrotalhernien

Falle großer ► **Skrotalhernien** kann es sinnvoll sein, den distalen Bruchsackanteil im Skrotalfach zu belassen und lediglich die proximalen Anteile bis zur Bruchlücke zu versorgen [19]. Zur Vermeidung postoperativer Nachblutungen und Hämatome ist eine subtile Blutstillung mittels bipolarer Koagulation obligat.

## ► Reparatur nach Bassini

Shouldice stellte die Rekonstruktion der Fascia transversalis in den Vordergrund

### Hernioplastik: anteriorer Zugang ohne Netz

Konventionelle Verfahren ohne Netzimplantation werden nur noch bei Kindern oder in Einzelfällen angewendet, wenn z. B. der Patient die Implantation eines Kunststoffnetzes ablehnt.

Bei der ► **Reparatur nach Bassini** werden in dreilagiger Nahttechnik Mm. obliquus internus und transversus sowie Fascia transversalis in einer Nahtreihe mit dem Leistenband vernäht und damit die Hinterwand des Leistenkanals verstärkt [35]. Dies geschieht durch Einzelknopfnähte, wobei der erste Stich den medialen Rand des Schambeinperiostes mitfasst. Shouldice entwickelte die Methode weiter und stellte die Rekonstruktion der Fascia transversalis in den Vordergrund. Die Faszie wird vom inneren Leistenring bis zum Tuberculum pubicum unter Schonung der epigastrischen Gefäße gespalten. Anschließend erfolgt eine Doppelung der Faszie mit fortlaufender Naht (z. B. Prolene 2–0), wobei die Naht von medial nach lateral und zurück gerichtet ist. Zur Vermeidung eines medialen Rezidivs wird die Naht bis über das Lig. reflexum hinausgeführt. Mit einer zweiten, wiederum fortlaufenden Naht werden sodann die Mm. transversus bzw. obliquus internus abdominis am Leistenband fixiert (von lateral nach medial und zurück). Somit resultieren insgesamt 4 Nahtreihen zur Verstärkung der Hinterwand des Leistenkanals. Um Zirkulationsstörungen zu vermeiden, wird die Einengung des inneren Leistenringes mit der Kleinfingerkuppe kalibriert. Abschließend erfolgt der Verschluss der Externusaponeurose über dem Samenstrang und bei allen männlichen Patienten die digitale Kontrolle der korrekten Lage des Hodens im Skrotum.

Die Shouldice-Technik gilt als das beste netzfreie Nahtverfahren

Shouldice konnte mit dieser Technik in seiner Klinik in Toronto bei über 7000 Hernienoperationen pro Jahr eine Rezidivrate von unter 1% erreichen [41]. In weniger spezialisierten Zentren lagen die Rezidivraten allerdings deutlich höher mit 1,7–15% [43]. Dennoch gilt die Shouldice-Technik als das beste netzfreie Nahtverfahren [42, 43]. Ganz grundsätzlich haben jedoch die direkten Operationsverfahren ohne Verwendung von alloplastischen Materialien in den letzten Jahren deutlich an Bedeutung verloren. Dies ist begründet durch die geringere Schmerzhaftigkeit der spannungsfreien Rekonstruktion mit einem Netz, die unproblematische Handhabung der modernen, leichtgewichtigen Netze und die letztlich deutlich niedrigeren Rezidivraten im Langzeitverlauf.

## ► Reparatur nach Lotheissen/McVay

Bei der Hernia femoralis befindet sich die Bruchpforte in der Lacuna vasorum medial der Vena femoralis, sodass der alleinige Verschluss der Hinterwand des Leistenkanals nicht ausreicht. Nach Spaltung der Fascia transversalis wird die Hernie reponiert, gegebenenfalls muss hierzu das Ligamentum lacunare inzidiert werden. Verletzungsgefahr besteht hier für Corona mortis und Vena femoralis. Die ► **Reparatur nach Lotheissen/McVay** fixiert Fascia transversalis und M. transversus am Lig. Coopersi mit nichtresorbierbarem Fadenmaterial (z. B. Prolene 2–0). Anschließend wird die Hinterwand des Leistenkanals analog der Shouldice- bzw. Bassini-Technik verschlossen. Das Verfahren wird jedoch zunehmend von den endoskopischen Techniken verdrängt [42].

## ► Technik nach Lichtenstein

### Hernioplastik: anteriorer Zugang mit Netz

Von der EHS wird für die primäre Versorgung eines Leistenbruchs für alle Männer über dem 18. Lebensjahr ein netzbasiertes, spannungsfreies Verfahren empfohlen [42].

Am gängigsten und besten evaluiert ist der anteriore Zugang in der ► **Technik nach Lichtenstein** ([25, 42]; ■ **Abb. 3**). Es ist das Verfahren der 1. Wahl bei großen Skrotalhernien, vorangegangenen, größeren intraabdominellen Operationen bzw. Bestrahlungen und bei Kontraindikationen für eine Allgemeinanästhesie [42].

## ► Onlay-Repair

Nach Abtragung des Bruchsackes auf Höhe der Bruchpforte wird ein kommerziell erhältliches, leichtgewichtiges Kunststoffnetz (nicht oder teilresorbierbar) unter den M. obliquus externus und auf die Fascia transversalis bzw. den M. obliquus internus platziert. Theoretisch liegt das Netz bei dieser anterioren Technik somit im Sinne eines ► **Onlay-Repairs** auf der „falschen“, druckabgewandten Seite des Fasziendefektes [42]. Das Netz wird am Tuberculum pubicum überlappend fixiert und fortlaufend an die dorsalen Abschnitte des Leistenbandes genäht (Prolene 2–0). Durch laterales Einschneiden entstehen Lefzen, die um den Samenstrang gelegt und in sich vernäht werden und somit einen neuen Anulus inguinalis profundus bilden. Der kraniale Netzanteil wird auf der Aponeurose

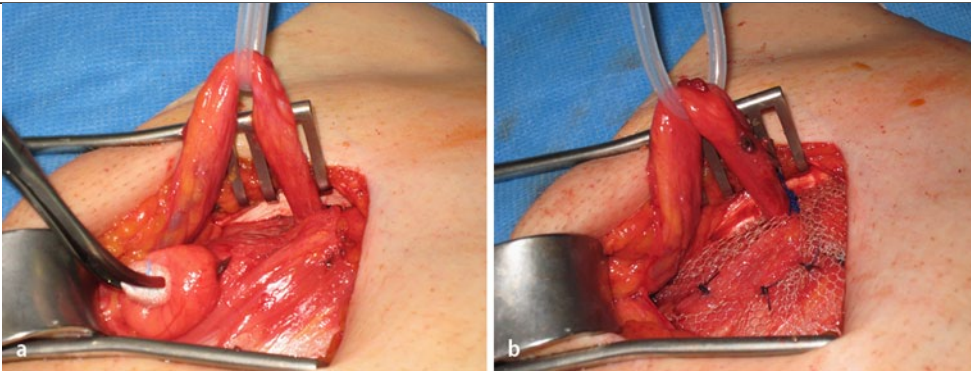


Abb. 3 ▲ Hernioplastik nach Lichtenstein (a vor, b nach Netzimplantation)

des M. obliquus internus fixiert, wobei die Nerven möglichst nicht mit der Naht (im eigenen Vorgehen deshalb Verwendung von resorbierbarem Nahtmaterial) gefasst werden dürfen.

Das Prinzip des ► **Plug-Repairs** (nach Rutkow) besteht in einer Verstärkung bzw. einem Verschluss der Bruchpforte durch das Einbringen einer alloplastischen Netzplombe hinter die Fascia transversalis. Die Methode erfreut sich insbesondere in den USA großer Beliebtheit, weil der Eingriff äußerst schnell und ohne größeren präparatorischen und Nahtaufwand durchgeführt werden kann.

### Hernioplastik: posteriorer Zugang mit Netz

Im Gegensatz zur offenen anterioren Netzplastik nach Lichtenstein wird bei den offenen posterioren Verfahren das Netz präperitoneal hinter die Fascia transversalis platziert. Das Netz kommt somit wie bei den endoskopischen Reparatursverfahren „sublay“ zu liegen: Der Zugangsweg erfolgt inguinal (einseitige Technik nach Wanz und Rives [33]) oder abdominal (bilaterale Technik nach Stoppa [35, 44]). Eine Kombination aus offenem anteriorem und posteriorem Verfahren stellt das Ultrapro-Hernia-System (UHS) dar. Die zweilagige, dreidimensionale Netzarchitektur macht Rezidive sehr unwahrscheinlich, verursacht jedoch nach eigenen Erfahrungen bei sehr schlanken Patienten in den ersten postoperativen Wochen ein verstärktes Fremdkörpergefühl.

### Minimal-invasive Verfahren

Laparoskopische Techniken hatten bei einer Umfrage unter verschiedenen europäischen Ländern 2006/2007 einen „Marktanteil“ von 1% in Polen bis 34% in Frankreich (Deutschland 25–30%) [42]. Der Vorteil der TAPP (transabdominelle präperitoneale Patchplastik) liegt in der Möglichkeit einer simultanen Beurteilung und Behandlung beider Inguinalregionen ohne weitere Hautinzision sowie der diagnostischen Laparoskopie des übrigen Abdomens. Bei konventionell an Hernien voroperierten Patienten kann zudem in einem bislang nicht tangierten Kompartiment operiert werden. Nachteil ist, dass eine per se extraperitoneale mögliche Operation in einen intraperitonealen Eingriff mit entsprechend erweitertem Komplikationsprofil umgewandelt wird. Skrotalhernien und inkarzerierte Hernien sind für die TAPP nur bedingt geeignet, da die Reparatur zeitaufwendig und komplikationsträchtig ist.

Nach Anlage eines Pneumoperitoneums mittels Verres-Nadel oder Minilaparotomie wird umbilikal ein Optiktrokar sowie pararektal in Nabelhöhe je ein 5-mm-Arbeitstrokar platziert. Nach Reposition des Bruchsackinhaltes wird das Peritoneum oberhalb der Bruchpforte von der Plica umbilicalis medialis bis lateral des inneren Leistenringes (Höhe Spina iliaca anterior superior) bogenförmig inzidiert. Anschließend wird der Präperitonealraum dargestellt und das Peritoneum weit nach medial, lateral und kaudal disseziert (sog. ► **„Parietalisierung“**) [7]. Nur hierdurch kann das Hochrutschen des Peritoneums unter das Netz verhindert werden, was Rezidive begünstigen würde. Mit einem nichtresorbierbaren Netz werden alle Bruchpforten allseitig um mindestens 3 cm überdeckt. Insbesondere medial ist auf eine ausreichende Überlappung des Schambeines zu achten. Das Einschneiden des Netzes um den Samenstrang, was früher standardmäßig durchgeführt wurde, wird mittlerweile nicht mehr vorgenommen, da dadurch eine neue Schwachstelle geschaffen wird. Die Fixierung des Netzes mit Nähten, Tackern oder Gewebeklebern hängt letztlich von der Erfahrung und den Vorlieben des Operateurs ab. Auf dem kaum überschaubaren Netzmarkt gibt es mittlerweile Netze, die aufgrund ihrer Konfiguration nicht mehr fixiert werden müssen. Zwei randomisierte Studien propagieren eine Fixierung nur bei großer medialer Bruchpforte [23, 29]. Keinesfalls dürfen

### ► Plug-Repair

Das Netz wird präperitoneal hinter die Fascia transversalis platziert

Der Vorteil der TAPP liegt in der simultanen Beurteilung und Behandlung beider Inguinalregionen

### ► „Parietalisierung“

Die Fixierung des Netzes mit Nähten, Tackern oder Gewebeklebern hängt letztlich von der Erfahrung des Operateurs ab

### ► Pneumoskrotum

Bei der TEP wird über eine infraumbilikale Hautinzision auf der Hernienseite das vordere Blatt der Rektusscheide gespalten

Die Netzfixierung erfolgt allein durch den Anpressdruck des Peritoneums nach Ablassen des CO<sub>2</sub>-Gases

### ► Seröse Pseudorezidive

Das Ziel ist maximale Stabilität mit möglichst wenig Materialeinsatz

### ► Netzschumpfung

### ► Reißfestigkeit

Netzbezogene Komplikationen sind eine vermehrte Serombildung und die verlängerte Persistenz von Bakterien in der Wunde

Clips im „Triangle of Doom“ oder „Triangle of Pain“ platziert werden (■ **Abb. 1**). Falls erforderlich, kann hier erfolgreich mit Fibrinkleber fixiert werden [6]. Abschließend wird das Peritoneum über dem Netz mit einer fortlaufenden, resorbierbaren Naht verschlossen.

Ein postoperativ auftretendes ► **Pneumoskrotum** ist unbedenklich und resorbiert sich in der Regel spontan. Trokarzugänge >10 mm sollten zur Vermeidung von Trokarhernien verschlossen werden [42]. Bei der TEP (total-extraperitoneale Patchplastik) wird über eine infraumbilikale Hautinzision auf der Hernienseite das vordere Blatt der Rektusscheide gespalten [19]. Anschließend erfolgt eine stumpfe digitale Präparation auf dem hinteren Blatt der Rektusscheide. Mit einem Ballondissektor wird unter Sichtkontrolle der präperitoneale Präparationsraum geschaffen und sodann über den bereits liegenden Trokar das CO<sub>2</sub> mit einem Druck von 10–12 mmHg insuffiziert. Relative Kontraindikationen stellen vorausgegangene Unterbaucheingriffe oder Hernienreparationen dar, da hierdurch das Ablösen des Peritonealsackes von der Bauchdecke erheblich erschwert sein kann. Entsteht versehentlich ein Pneumoperitoneum, kann das CO<sub>2</sub> über eine Verres-Nadel aus der Peritonealhöhle abgeleitet werden, größere Peritonealdefekte sollten übernäht werden. Die Arbeitstrokare werden in der Medianlinie 10 cm kranial der Symphyse sowie 2 Querfinger medial und oberhalb der Spina iliaca anterior superior platziert [35]. Meist löst sich der Bruchsack allein schon durch die Ballondissektion aus der Bruchpforte. Gelingt dies insbesondere bei Skrotalhernien nicht, kann der distale Anteil des Bruchsackes im Leistenkanal belassen werden, der Peritonealdefekt muss dann jedoch vernäht werden [35]. Auch bei diesem Verfahren ist die Parietalisierung des Peritoneums sowie das Überlappen aller potenziellen Bruchpforten durch ein nichtresorbierbares Netz obligat. Die Fixierung erfolgt allein durch den Anpressdruck des Peritoneums nach Ablassen des CO<sub>2</sub>-Gases. Beidseitige Hernien können in der Regel über die bereits eingebrachten Trokare repariert werden. Ein subkutanes Weichteilemphysem kann sich vom Skrotum bis in das Gesicht ausdehnen, bildet sich nach Ablassen des CO<sub>2</sub>-Gases jedoch rasch zurück.

Wie bei der TAPP, so sind auch bei der TEP innerhalb der ersten postoperativen Woche ► **seröse Pseudorezidive** möglich, die wie ein Frührezidiv imponieren. Die Differenzierung erfolgt sonographisch. Aufgrund der hohen spontanen Rückbildungstendenz innerhalb der ersten 3 postoperativen Monate ist bis auf eine Aufklärung des Patienten über die Harmlosigkeit der Veränderung keine spezifische Therapie nötig.

## Biomaterialien

Bereits 1878 forderte Billroth für die Hernienversorgung ein „Gewebe von der Dichte und Härte einer Faszie bzw. Sehne“. Ziel ist es, maximale Stabilität mit möglichst wenig Materialeinsatz zu erlangen. Dies kann durch partielle Resorptionsfähigkeit, Großporigkeit (>1 mm) [42], eine geringe Netzdicke, günstige Filamentstruktur, Beschichtung oder niedriges Gewicht (<100 g/m<sup>2</sup>) erreicht werden [35]. An der Netzgröße darf hingegen nicht gespart werden: Bei endoskopischen Verfahren sollte diese mindestens 10×15 cm betragen [35, 42]. Die ► **Netzschumpfung** ist ein passiver Vorgang im Rahmen der physiologischen Narbenkontraktion und kann bei zu kleinen Netzen zur Hernierung am Netzrand führen. Trotz Materialreduktion liegt die ► **Reißfestigkeit** der heute gebräuchlichen Netze mit 500 mmHg weit über der physiologischen Druckbelastung der Bauchwand (Bauchpresse 60 mmHg, Hustenstoß 150 mmHg) [35]. Allgemein anerkannt ist mittlerweile die Unterteilung von Klosterhalben in schwergewichtige/kleinporige Netze (z. B. Marlex-, Prolene-Mesh) und leichtgewichtige/großporige Netze (z. B. Vypro II®, Ultrapro®, Hexapro®-Mesh, Bard®3D-Mesh) [22]. Nach heutiger Datenlage sind die auf dem Markt befindlichen Netze zwar chemisch und physikalisch nicht inert, jedoch weder toxisch noch kanzerogen. Netzbezogene, jedoch klinisch nur selten relevante Komplikationen sind eine vermehrte Serombildung und die verlängerte Persistenz von Bakterien in der Wunde. Auf Einzelfallberichte beschränkt sind Affektionen der Samenstranggebilde und Netzmigrationen.

## Problemhernien

Die Inkarzeration ist die häufigste und zugleich gefährlichste Komplikation des Bruchleidens. Durch die Einengung am Bruchring entwickelt sich ein Umgebungsoedem mit Zunahme der Perfusionsstörung am eingeklemmten Darmsegment. Dieser Circulus vitiosus kann zur Darmnekrose mit konsekutiver Peritonitis führen. Insbesondere Schenkelhernien bei Frauen können leicht übersehen wer-

den, sodass bereits 20% zum Zeitpunkt der Diagnose inkarziert sind. Ein einmaliger manueller Repositionsversuch (Taxis) erscheint gerechtfertigt, sollte jedoch insbesondere bei Ileus, Peritonitis und Inkarzeration über 6 h unterbleiben. In der Notfallsituation ist der einfachsten und sichersten RepARATION der Vorzug zu geben. Hier bietet sich der ► **inguinale Zugang** an, über den auch eine Darmresektion durchgeführt werden kann. Nur in Ausnahmefällen von fortgeschrittener Inkarzeration mit ausgeprägter Peritonitis wird man auf eine mediane Unterbauchlaparotomie nicht verzichten können. Die Verwendung alloplastischen Materials in der Notfallsituation sollte kritisch abgewogen werden, grobmaschige Netze werden jedoch auch hier zunehmend eingesetzt [50].

Nach erfolgreicher Reposition wird frühelektiv operiert, um einer erneuten Inkarzeration vorzubeugen. Hier können endoskopische Methoden erfolgreich eingesetzt werden.

Langjährig bestehende Hernien können zu Verwachsungen des Bruchinhaltes mit dem Bruchsack führen, der sog. ► **Hernia accreta**. Entscheidend für das Vorgehen ist eine vollständige Lösung des Bruchsackes vom Bruchring, sodass der Inhalt komplett reponiert werden kann.

Bei ► **Riesenhernien** mit „verlorenem Heimatrecht“ des Bruchinhaltes wurde über Erfolge durch Bauchdeckendehnung mittels intermittierendem Pneumoperitoneum berichtet [13].

## Nachbehandlung

Insbesondere nach Versorgung großer Skrotalhernien kann postoperativ eng anliegende Unterwäsche dazu beitragen Schwellungen im Operationsbereich und am Skrotum zu reduzieren.

Bezüglich der postoperativen Mobilisation gibt es in der Literatur keinen allgemein gültigen Standard. Konsens besteht darin, dass die ► **sofortige postoperative Mobilisation** die Rezidivgefahr nicht erhöht, gleichzeitig aber immobilisationsbedingte Risiken reduziert [35].

Die Druckbelastung einer nach Shouldice verstärkten Faszie ist weitaus stabiler als die physiologischen Verhältnisse im Leistenkanal. Deshalb scheint es hier ausreichend, das Heben schwerer Lasten für 2 bis 3 Wochen zu vermeiden. Alltagstätigkeiten können entsprechend der individuellen Schmerzauslösung sofort postoperativ ausgeführt werden [42].

Nach offener oder endoskopischer alloplastischer Hernioplastik ist eine körperliche Schonung bereits ab dem 1. postoperativen Tag nicht mehr erforderlich [35].

## Komplikationsmanagement

Die Rate der Reinterventionen gilt als Kennzahl für schwerwiegende Frühkomplikationen und lag in der BQS (Bundesgeschäftsstelle Qualitätssicherung)-Bundesauswertung 2003 bei 1,15%.

Obwohl die operative Versorgung eines Leistenbruchs ein kleiner, wenn auch technisch anspruchsvoller Eingriff ist, treten in 15–28% der Fälle intra- und postoperative Komplikationen auf [19, 42], über die der Patient präoperativ aufzuklären ist. Am häufigsten kommt es zu einem postoperativen Harnverhalt (0,37% bei Lokalanästhesie, 3,00% bei Allgemeinanästhesie) [42], der entweder medikamentös oder durch Einmalkatheterisierung behandelt wird.

► **Verletzungen der Iliakal- und Femoralgefäße** können durch Nähte am Leistenband entstehen und sind durch gezielte Übernähungen zu versorgen. Nach Verletzungen der Samenstranggefäße kann eine ischämische Orchitis (0,7%) resultieren [19]. Diese klingt zwar meist spontan ab, führt jedoch bei einem Drittel der Patienten zu einer Hodenatrophie [34]. Zur Prophylaxe von Zirkulationsstörungen kann bei großen Skrotalhernien der distale Bruchsack belassen werden. Intraoperative Nervenläsionen sollten primär durch Nervenresektion und Ligatur (nicht Koagulation) der Nervenendigungen versorgt werden, um der Gefahr von postoperativen Neuralgien vorzubeugen. Besteht nur der geringste Anhalt dafür, dass einer der drei in der Leistenregion relevanten Nerven durch die Präparation in Mitleidenschaft gezogen wurde, sollte zur Vorbeugung eines chronischen Schmerzsyndroms in der Leiste eine Nervenresektion erfolgen. Mikrochirurgische Rekonstruktionsversuche haben sich nicht bewährt und sollten unterbleiben. Postoperative Gefühlsstörungen werden nach offenen Verfahren häufiger als nach endoskopischen Operationen beobachtet [11, 17].

► **Verletzungen des Samenleiters** sollten in selbiger Sitzung stets rekonstruiert werden, in aller Regel durch direkte Nahtvereinigung. Hierdurch lässt sich in 50–70% eine Durchgängigkeit erzielen. Verletzungen der Harnblase (0,06–4,2%) und des Darms (0,21%) werden meist erst postopera-

### ► Inguinaler Zugang

### ► Hernia accreta

### ► Riesenhernien

### ► Sofortige postoperative Mobilisation

Das Heben schwerer Lasten ist für 2 bis 3 Wochen zu vermeiden

Am häufigsten kommt es zu einem postoperativen Harnverhalt

### ► Verletzungen der Iliakal- und Femoralgefäße

Verletzungen der Harnblase und des Darms werden meist erst postoperativ erkannt

### ► Verletzungen des Samenleiters

### ► Wundinfekte

### ► Serome

Trokarverletzungen erfordern eine umgehende Laparotomie zur Sanierung der Läsion

### ► Chronische Leistenschmerzen

### ► Letalität

Endoskopische Verfahren haben Vorteile im Hinblick auf Wundinfekte, postoperative Schmerzen und Aufnahme körperlicher Aktivität

### ► Netzbasierte Methoden

Die Rezidivrate ist bei Netzverfahren geringer als bei Nahtverfahren

tiv erkannt. Hier sind operative Übernähtungen notwendig. Bei Verletzungen der Harnblase erfolgt zudem eine mehrtägige Entlastung durch perkutane Kathetereinlage. Zur Vermeidung werden alle Patienten vor Hernienoperationen zur Blasenentleerung angehalten, intraoperativ sollte die Fascia transversalis bzw. das Peritoneum bei direkten Hernien nicht eröffnet werden [42].

Postoperativ kann es in bis zu 6% aller Fälle zu ► **Wundinfekten** kommen. Die Therapie folgt den Regeln der septischen Chirurgie. Leichtgewichtige, grobmaschige Netze müssen in der Regel nicht entfernt werden [45].

Postoperative ► **Serome** (0,5–12,2%) [42] und Hämatome (5,6–16%) [42] können meist konservativ behandelt werden. Nur bei ausgeprägten Schmerzen in Verbindung mit der Größe ist eine Punktion oder die vorübergehende Einbringung einer Drainage unter sterilen Kautelen nötig. Große Hämatome im Skrotalfach sollten ggf. operativ ausgeräumt werden [42].

Bei den laparoskopischen Techniken sind Trokarverletzungen von Gefäßen und Darm (0,06–0,4%) [42] möglich, die meist eine umgehende Laparotomie zur Sanierung der Läsion erforderlich machen. Das offene Einbringen des 1. Trokars vermindert zwar das Risiko für Gefäß-, nicht jedoch für Darmverletzungen [27]. Von der EHS wird die TEP der TAPP vorgezogen [42], da letztere eine höhere Rate an Trokarhernien und Organverletzungen aufweist [38].

Postoperative Schmerzen die über 3 Monate hinweg persistieren, werden als ► **chronische Leistenschmerzen** (10–12%) bezeichnet. Diese treten häufiger nach offenen als nach endoskopischen Verfahren auf [16, 38], wobei insbesondere netzfreie Techniken wegen vermehrter Gewebespannung gefährdet sind [42]. Der spannungsfreie Einsatz leichtgewichtiger Netze kann demgegenüber Schmerzempfindungen verringern. Während eine Darstellung der Inguinalnerven empfohlen wird, scheint die routinemäßige Resektion der Nerven keine sichere Prophylaxe für chronische Schmerzen zu sein [42, 49]. Nach Ausschluss oder Behebung einer chirurgischen Ursache (Tacker, eingeknoteter Nerv etc.), schließt sich eine gezielte Schmerztherapie an [3, 15]. Sexualstörungen nach Hernienoperationen treten häufiger auf als erwartet. Bis zu 12,3% der Patienten haben sexuelle Einschränkungen durch Schmerzen am äußeren Leistenring, 2,8% geben postoperativ Ejakulationsstörungen an [1, 2].

Die ► **Letalität** nach Hernienoperationen wird beeinflusst von Alter (<60. Lebensjahr: 0,02%, >60. Lebensjahr: 0,48%), Dringlichkeit (Notfall: 7%) und Geschlecht (Frauen haben ein höheres Risiko wegen der häufigeren Femoralhernie) [5, 30].

## Ergebnisse

In der Hernienchirurgie hat sich ein Wandel hin zu Kunststoffnetzen und endoskopischen Verfahren vollzogen. Diese Neuorientierung wurde durch die European Hernia Society nach Kriterien der evidenzbasierten Medizin (EBM) überprüft [42]. Prospektiv randomisierte Studien zeigten dabei Vorteile endoskopischer Operationsverfahren im Hinblick auf Wundinfekte, postoperative Schmerzen, stationäre Verweildauer und Aufnahme körperlicher Aktivität (Level 1a, Grade A; [9, 26, 38, 42]). Sowohl die Rückkehr zu Alltags- als auch zu Arbeitsaktivitäten war gegenüber offenen Verfahren um ca. 7 Tage verkürzt [38, 42]. Den hierdurch niedrigeren sozioökonomischen Gesamtkosten stehen jedoch – zumindest bei einseitigen Hernien – höhere direkte Operationskosten der endoskopischen Verfahren gegenüber [26]. In der Gesamtschau sind endoskopische Verfahren deshalb vor allem bei Berufstätigen, beidseitigen Hernien oder Rezidivhernien indiziert [42].

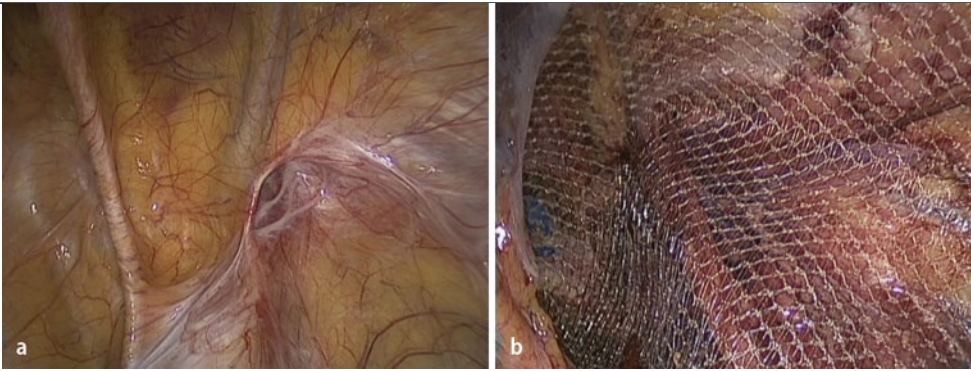
Innerhalb der offenen Verfahren hatten ► **netzbasierte Methoden** bei den genannten Parametern Vorteile gegenüber den direkten Nahttechniken.

Neben der Operationsmethode hat sich die interindividuelle Patientenmotivation und -einstellung als entscheidender prognostischer Faktor bezüglich der Länge der Arbeitsunfähigkeit herauskristallisiert [10].

Bezüglich der Komplikationsrate ergab sich zwischen den Verfahren statistisch kein Unterschied, wobei die Untergruppenanalyse einzelne Fälle schwerwiegender intraoperativer Komplikationen wie Organ- oder Gefäßverletzungen bei laparoskopischen Verfahren zeigte [35].

## Rezidivhernie

Rezidive stellen das wesentliche Qualitätskriterium der Hernienchirurgie dar (► **Abb. 4**). Hinsichtlich der Rezidivrate haben sich die Verfahren mit Netz (2%) den Nahtverfahren (>5%) als überle-



**Abb. 4** ▲ TAPP-Ansicht: indirektes Leistenhernienrezidiv rechts bei Zustand nach offenem Bruchlückenverschluss (**a** vor, **b** nach Netzimplantation)

gen erwiesen. Hierbei scheint es keine Rolle zu spielen, ob das Netz offen (1,7%) oder endoskopisch (2,2%) implantiert wurde [35].

Auffallend ist, dass die meisten Studien gute bis exzellente Resultate beschreiben. Die Mehrzahl der Studien ist jedoch untereinander nicht vergleichbar und häufig sind die guten Ergebnisse von ► „centers of excellence“ an anderen Einrichtungen nicht reproduzierbar. Hinzu kommt, dass Studienergebnisse offensichtlich nur unzureichend die klinische Versorgungsrealität widerspiegeln, zeigen doch Qualitätssicherungsstudien verschiedener Ärztekammern Rezidivraten zwischen 10% und 14% [19]. Für die endoskopischen Verfahren konnte eine typische, fallzahlabhängige Lernkurve mit einer niedrigen Rezidivrate ab etwa 100 Eingriffen gezeigt werden [42]. Bittner et al. erreichten durch hohe Spezialisierung und Standardisierung bei 12.678 TAPPs eine Rezidivrate von 0,7% bei einer Morbidität von 2,9% [8]. Rezidivursachen bei endoskopischen Verfahren sind eine inadäquate Netzlage und -größe (65%), ein belassenes Lipom (9%), eine zu geringe Parietalisierung [42], ein Netzschlitz (15%) oder übersehene Zweithernien (11%; [35]).

Demgegenüber können mit der Lichtenstein-Technik auch von weniger erfahrenen Operateuren mit geringerer Operationsfrequenz Rezidiv- und Komplikationsraten von unter 1% erreicht werden [46]. Mit der Shouldice-Reparaturtechnik werden gute Rezidivquoten von unter 2% hingegen nur von erfahrenen Operateuren erreicht. Junge Männer mit lateralen Hernien, die netzfrei versorgt wurden, haben langfristig ein Rezidivrisiko von über 5% [14, 20]. ► **Technische Probleme** betreffen eine unvollständige Einengung des inneren Leistenringes z. B. bei Belassen eines präperitonealen Lipoms, die Verwendung nicht geeigneten Nahtmaterials, die unvollständige Reparatur der Hinterwand, eine übersehene indirekte Hernie oder eine zu hohe Nahtspannung [35]. Als gesicherte ► **patientenbezogene Risikofaktoren** für ein erhöhtes Rezidivrisiko gelten Reeingriffe, Rauchen, weibliches Geschlecht, direkte Hernien, postoperative Komplikationen und Kollagendefekte, während Faktoren wie Alter, BMI, Beruf und frühe Mobilisation keinen Einfluss haben [35]. Bei Vorliegen von Risikofaktoren sollten netzbasierte Verfahren bevorzugt werden. Die Verfahrenswahl richtet sich nach dem Primäreingriff: Nach vorausgegangenem anteriorem Verfahren sollte ein posteriores Verfahren gewählt werden und umgekehrt. Hierdurch erfolgt der Rezidiveingriff in weitgehend unberührten anatomischen Schichten [42].

### Fazit für die Praxis

- Leistenhernien können zu 95% klinisch diagnostiziert werden.
- Nicht alle Hernien müssen operiert werden (z. B. asymptomatische, meist direkte Hernie älterer Männer).
- Bei Frauen müssen Schenkelhernien auch bei milder Symptomatik stets ausgeschlossen werden.
- Das Inkarzurationsrisiko von Leistenhernien beträgt 2% pro Jahr.
- Leistenhernien können in konventioneller Technik überwiegend in Lokalanästhesie operiert werden.
- Die beste Technik besteht in der Implantation eines grobmaschigen, leichtgewichtigen Kunststoffnetzes. Insgesamt werden ca. 80% der Operationen offen und 20% endoskopisch vorgenommen. Der Chirurg sollte Vor- und Nachteile beider Methoden kennen.

### ► „Centers of excellence“

Für die endoskopischen Verfahren besteht eine typische, fallzahlabhängige Lernkurve

### ► Technische Probleme

### ► Patientenbezogene Risikofaktoren

Die Verfahrenswahl richtet sich nach dem Primäreingriff

- Für Rezidive müssen anteriore und posteriore Techniken beherrscht werden.
- Die postoperative Belastung erfolgt nach individuellem Schmerzempfinden.

### Korrespondenzadresse

#### Dr. B. Geißler

Klinik für Allgemein-, Viszeral- und Transplantationschirurgie, Klinikum Augsburg,  
Stenglinstr. 2, 86156 Augsburg  
bernd.geissler@klinikum-augsburg.de

**Interessenkonflikt.** Der korrespondierende Autor gibt an, dass kein Interessenkonflikt besteht.

### Literatur (Auswahl)

- Amid PK (2004) Causes, prevention, and surgical treatment of postherniorrhaphy neuropathic inguinodynia: triple neurectomy with proximal end implantation. *Hernia* 8:343–349
- Amid PK, Shulman AG, Lichtenstein IL (1994) Local anesthesia for inguinal hernia repair step-by-step procedure. *Ann Surg* 220:735–737
- Bay-Nielsen M, Kehlet H, Strand L et al (2001) Quality assessment of 26,304 herniorrhaphies in Denmark: a prospective nationwide study. *Lancet* 358:1124–1128
- Bittner R, Leibl B, Ulrich M (eds) (2006) *Chirurgie der Leistenhernie – Minimalinvasive Operationstechniken*. Karger, Basel
- Bittner R, Leibl BJ, Jager C et al (2006) TAPP – Stuttgart technique and result of a large single center series. *J Minim Access Surg* 2:155–159
- Bittner R, Sauerland S, Schmedt CG (2005) Comparison of endoscopic techniques vs Shouldice and other open nonmesh techniques for inguinal hernia repair: a meta-analysis of randomized controlled trials. *Surg Endosc* 19:605–615
- Butters M, Redecke J, Koninger J (2007) Long-term results of a randomized clinical trial of Shouldice, Lichtenstein and transabdominal preperitoneal hernia repairs. *Br J Surg* 94:562–565
- Fergestad J, Noonan KJ, Mack E (2003) An innovative approach for repair of complex inguinal and abdominal wall hernias. *J Am Coll Surg* 197:1050–1052
- Grant AM (2002) Laparoscopic versus open groin hernia repair: meta-analysis of randomised trials based on individual patient data. *Hernia* 6:2–10
- Hallen M, Bergenfelz A, Westerdahl J (2008) Laparoscopic extraperitoneal inguinal hernia repair versus open mesh repair: long-term follow-up of a randomized controlled trial. *Surgery* 143:313–317
- Hegemeier C (2007) Organ- und Gewebeerkrankungen. In: Fritze E, Mehrhoff F (Hrsg) *Die ärztliche Begutachtung: Rechtsfragen, Funktionsprüfungen, Beurteilungen*. Steinkopff, Darmstadt
- Jahne J (2001) Surgery of inguinal hernia. *Chirurg* 72:456–469
- Kingsnorth A, Leblanc K (2003) Hernias: inguinal and incisional. *Lancet* 362:1561–1571
- Koch CA, Greenlee SM, Larson DR et al (2006) Randomized prospective study of totally extraperitoneal inguinal hernia repair: fixation versus no fixation of mesh. *JSL* 10:457–460
- Lichtenstein IL, Shulman AG, Amid PK et al (1989) The tension-free hernioplasty. *Am J Surg* 157:188–193
- Mccormack K, Wake B, Perez J et al (2005) Laparoscopic surgery for inguinal hernia repair: systematic review of effectiveness and economic evaluation. *Health Technol Assess* 9:1–203
- Miserez M, Alexandre JH, Campanelli G et al (2007) The European hernia society groin hernia classification: simple and easy to remember. *Hernia* 11:113–116
- Moreno-Egea A, Torralba Martinez JA, Morales Cuenca G et al (2004) Randomized clinical trial of fixation vs nonfixation of mesh in total extraperitoneal inguinal hernioplasty. *Arch Surg* 139:1376–1379
- Nilsson H, Stylianidis G, Haapamäki M et al (2007) Mortality after groin hernia surgery. *Ann Surg* 245:656–660
- Nordin P, Zetterstrom H, Gunnarsson U et al (2003) Local, regional, or general anaesthesia in groin hernia repair: multicentre randomised trial. *Lancet* 362:853–858
- Ritz J, Buhr H (Hrsg) (2006) *Hernienchirurgie – Klinische Strategien und perioperatives Management*. Springer, Heidelberg
- Sanchez-Manuel FJ, Seco-Gil JL (2004) Antibiotic prophylaxis for hernia repair. *Cochrane Database Syst Rev*:CD003769
- Schmedt CG, Sauerland S, Bittner R (2005) Comparison of endoscopic procedures vs Lichtenstein and other open mesh techniques for inguinal hernia repair: a meta-analysis of randomized controlled trials. *Surg Endosc* 19:188–199
- Schumpelick V (Hrsg) (2000) *Hernien*. Thieme, Stuttgart New York
- Shouldice EB (2003) The Shouldice repair for groin hernias. *Surg Clin North Am* 83:1163–1187
- Simons MP, Aufenacker T, Bay-Nielsen M et al (2009) European Hernia Society guidelines on the treatment of inguinal hernia in adult patients. *Hernia* 13:343–403
- Van Den Berg JC, De Valois JC, Go PM et al (1999) Detection of groin hernia with physical examination, ultrasound, and MRI compared with laparoscopic findings. *Invest Radiol* 34:739–743
- Weyhe D, Winnemoller C, Hellwig A et al (2006) (section sign) 115 b SGB V threatens outpatient treatment for inguinal hernia. Analysis of outcome and economics. *Chirurg* 77:844–855
- Wijmsmuller AR, Van Veen RN, Bosch JL et al (2007) Nerve management during open hernia repair. *Br J Surg* 94:17–22
- Wysocki A, Pozniczek M, Krzywon J et al (2002) Lichtenstein repair for incarcerated groin hernias. *Eur J Surg* 168:452–454

**Das vollständige Literaturverzeichnis ...**

... finden Sie in der html-Version dieses Beitrags im Online-Archiv auf der Zeitschriftenhomepage [www.DerChirurg.de](http://www.DerChirurg.de)

# CME-Fragebogen

## kostenfreie Teilnahme für Abonnenten

**Bitte beachten Sie:**

- Antwortmöglichkeit nur online unter: [CME.springer.de](http://CME.springer.de)
- Die Frage-Antwort-Kombinationen werden online individuell zusammengestellt.
- Es ist immer nur eine Antwort möglich.

**Welche Aussage zur Anatomie der Leistenregion trifft nicht zu:**

- Der Funiculus spermaticus ist eine Fortsetzung der Schichten der Bauchwand.
- Der Leistenkanal wird ventral durch die Fascia transversalis begrenzt.
- Das Hesselbach-Dreieck ist eine Schwachstelle der Bauchwand.
- Eine Corona mortis findet sich nicht bei allen Patienten.
- Im Bereich des „Triangle of Doom“ liegen Arteria und Vena iliaca.

**Die Entstehung von Leistenhernien wird nicht begünstigt durch:**

- Adipositas
- Chronisch obstruktive Lungenerkrankung (COPD)
- Störung des Kollagenstoffwechsels
- Rauchen
- Positive Familienanamnese

**Direkte Leistenhernien...**

- haben eine Bruchpforte lateral der epigastrischen Gefäße.
- sind meist angeboren.
- sind meist traumatisch bedingt.
- sind häufiger als indirekte Hernien.
- haben ein höheres Rezidivrisiko als indirekte Hernien.

**Zum Komplikationsmanagement bei Leisten- oder Schenkelhernienoperationen gilt:**

- Die häufigste Komplikation beim Hernienrepair bei Män-

nern ist die Samenstrangverletzung.

- Beeinträchtigungen der Sexualfunktion treten bei ca. 0,5% der Patienten ein.
- Postoperative Serome können mittels Sonographie von Frührezidiven unterschieden werden.
- Chronischer Leistenschmerz tritt häufiger nach endoskopischen als nach offenen Verfahren auf.
- Intraoperative Nervenläsionen sollten durch Koagulation versorgt werden, um Neuralgien vorzubeugen.

**Für eine große, einseitige Rezidivskrotalhernie eines 68-jährigen Patienten, der primär vor 3 Jahren mittels transabdomineller präperitonealer Patchplastik (TAPP) versorgt wurde, eignet sich am ehesten – unter Berücksichtigung seiner Nebendiagnosen (arterielle Hypertonie, Diabetes, Antikoagulation bei Mitralklappenersatz, COPD) folgender Hernien-Repair:**

- TAPP
- Versorgung nach Lichtenstein in Periduralanästhesie
- Versorgung nach Lichtenstein in Lokalanästhesie
- Total-extraperitoneale Patchplastik (TEP)
- Versorgung nach Stoppa

**Welche Aussage zu Operationsverfahren bei Hernien ist falsch?**

- Bei anterioren Verfahren erfolgt die Hernioplastik ventral der Fascia transversalis.

- Posteriore Netzverfahren können offen und endoskopisch vorgenommen werden.
- Die Shouldice-Technik gilt als bestes netzfreies Nahtverfahren.
- Mit der klassischen Lichtenstein-Technik wird auch die Schenkelpforte mit dem Netz abgedeckt.
- Das Ultrapro-Hernia-System ist eine Kombination aus anteriorem und posteriorem Verfahren.

**Endoskopische Techniken...**

- sind 1. Wahl bei der Versorgung großer inkarzierter Skrotalhernien.
- haben weniger gefährliche Komplikationen als offene Verfahren.
- haben Vorteile bei postoperativen Schmerzen und Rückkehr zu Arbeitsaktivitäten.
- haben deutlich weniger Rezidive als offene Operationsverfahren.
- sind rascher erlernbar und kostengünstiger als die Operationstechnik nach Lichtenstein.

**Welche Aussage bei Hernien trifft zu?**

- Große direkte Leistenhernien haben ein höheres Inkarzerationsrisiko als indirekte Hernien.
- Bei der „weichen Leiste“ ist keine Vorwölbung tast- oder sichtbar.
- Für die Diagnostik der Leistenhernie ist eine Bildgebung obligat.

- Irreponible Hernien sind stets inkarziert.
- Die Unterscheidung zwischen direkter und indirekter Hernie muss präoperativ erzwungen werden.

**Kein Ausschlusskriterium für eine ambulante Leistenhernienoperation ist:**

- ASA (American Society of Anesthesiologists) II
- Gerinnungsstörung
- Mangelnde häusliche Versorgung
- Rezidiveingriff
- Verständigungsschwierigkeiten

**Welche Aussage zum perioperativen Management bei Hernien ist richtig?**

- Jede Netzimplantation sollte antibiotisch abgedeckt werden.
- Endoskopische Leisteneingriffe erfolgen in Steinschnittlage.
- Die Regionalanästhesie ist für Hernien am besten geeignet.
- Insbesondere ASA-III- und -IV-Patienten profitieren von einer Lokalanästhesie.
- Postoperativ ist nach jedem Bruchlückenverschluss eine 6-wöchige körperliche Schonung erforderlich.

Diese Fortbildungseinheit ist 12 Monate auf [CME.springer.de](http://CME.springer.de) verfügbar. Den genauen Einsendeschluss erfahren Sie unter [CME.springer.de](http://CME.springer.de)